Table des matières

1. Dénomination 1
1.1. Traduction 1
1.2. Origine 2
1.3. Explication du nom 2
1.4. Noms secondaires 2
1.5. Romanisations 2
1.6. Autres langues asiatiques 2
1.7. Code alphanumérique 3
2. Localisation 3
2.1. Textes modernes 3
2.2. Textes classiques 3
2.3. Rapports et coupes anatomiques 4
2.4. Rapports ponctuels 4
3. Classes et fonctions 4
3.1. Classe ponctuelle 4
3.2. Classe thérapeutique 4
4. Techniques de stimulation 4
5. Indications 5
5.1. Littérature moderne 5
5.2. Littérature ancienne 5
5.3. Associations 6
5.4. Revues des indications 6
6. Etudes cliniques et expérimentales 6
6.1. Vertige 6
6.2. Infirmité motrice cérébrale 7
7. Références complémentaires 7

9V Yuzhen 玉枕

prononciation yuzhen.mp3

articles connexes: - 8V - 10V - Méridien -

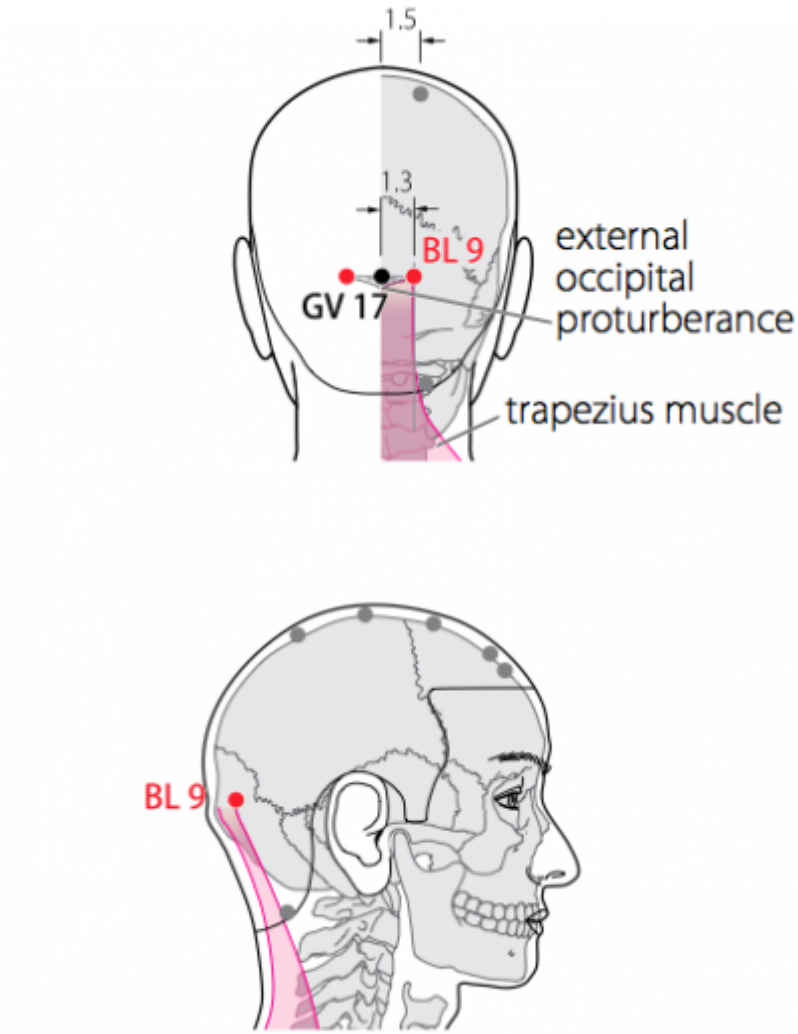

WHO 2009

1. Dénomination

1.1. Traduction

玉枕 ***Yùzhěn***	Oreiller de jade (Nguyen Van Nghi 1971) À poser sur l'oreiller comme on poserait du jade	Pan 1993
	Occiput	Laurent 2000

- Zhou Mei-sheng 1984 : *yu* jade; precious *zhen* occipital bone.
- *Yu* : jade (Pan 1993); (Ricci 5923) : jade, précieux (Guillaume 1995); le caractère figure des pièces de jade enfilées, par extension : jade, néphrite, pierre précieuse ; précieux, estimable, respectable ; aimer, s'attacher à… (Laurent 2000).

- *Zhen* : oreiller (Pan 1993); (Ricci 270) : oreiller, occiput (Guillaume 1995); homme dans sa maison, inactif ; homme qui sort d'un espace *jiong*. L'utilisation de *Mu* (K 75) la clé des végétaux ou du bois se rapporte ici à une pièce mobilière; : Zhen c'est la pièce mobilière que l'on utilise lorsqu'on est inactif : l'oreiller (rappelons qu'en Asie les gens dorment sur des nattes la tête sur un oreiller de bois légèrement matelassé)(Laurent 2000).

1.2. Origine

- Jia yi jing (Guillaume 1995).

1.3. Explication du nom

- Zhou Mei-sheng 1984 : *Yuzhen* This point is adjacent to the occipital bone
- Pan 1993 : il porte le nom de l'os sur lequel il se trouve, nom qui signifie « à poser sur l'oreiller aussi délicatement qu'on poserait du jade », car la tête est la partie la plus noble du corps ; l'occiput, précieux et fragile, doit être traité aussi délicatement qu'une pièce de jade.

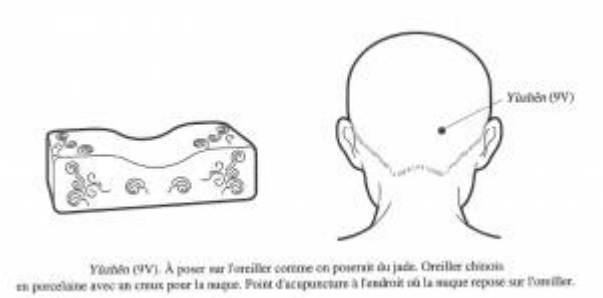

Pan 1993

- Laurent 2000: l'ancien nom du point était *Yuzhen Gu* et signifiait occiput, en raison de la localisation du point, c'est le sens à conserver.

1.4. Noms secondaires

Yù zhěngǔ, 玉枕骨	Occiput	Laurent 2000

1.5. Romanisations

- (EFEO et autres)
- (Wade-Giles et autres)

1.6. Autres langues asiatiques

- (viet)
- (cor)
- (jap)

1.7. Code alphanumérique

- VE9, 9V, 9VE (Vessie)
- BL9, B9, Bladder 09 =B09 (Bladder)

2. Localisation

2.1. Textes modernes

- Nguyen Van Nghi 1971 : A une distance et demie en arrière de Loc K'Héoc, et à une distance et 3/10 de la ligne médiane du crâne, à hauteur de Nao Fou (17VG).
- Roustan 1979 : en dehors du bord supérieur de la protubérance occipitale externe, à 1,3 distance en dehors de *Nao Hu* 17VG.
- Deng 1993 : Sur l'occiput, directement à 2,5 *cun* au-dessus du milieu de la ligne de plantation des cheveux sur la nuque et à 1,3 *cun* de la ligne médiane, dans la dépression qui se forme au-dessus de l'apophyse basilaire occipitale.
- Lu HC 1985 : **Location-1**: 1.5 *cuns* behind *Tongtian* = B7. **Location-2**: 1.3 *cuns* away from crest occipitalis externa, vis-a-vis *Tianzhu* = B10 on the lower side. **How-to-locate-1**: Let the patient lie on stomach, and locate this point in between *Naofu* = D17 and *Naokong* = G19.
- Pan 1993 : *Yuzhen* se trouve sur le côté externe du bord supérieur de la protubérance occipitale, à 1,5 distance en dehors de *Naohu* (17VG).
- Guillaume 1995 : En dehors du bord supérieur de la protubérance occipitale externe, à 1,3 distance en dehors de *Naohu*- 17VG.
- Laurent 2000: sur l'occiput, à 2,5 *cun* au-dessus de la ligne d'implantation des cheveux sur la nuque, en dehors du bord supérieur de la protubérance occipitale, à 1,3 *cun* de *Naohu* 17 DM.
- WHO 2009: On the head, at the same level as the superior border of the external occipital protuberance, and 1.3 B-*cun* lateral to the posterior median line. Note: BL9 is located at the intersection of two imaginary lines: the vertical line of the lateral border of the trapezius muscle and the horizontal line of the superior border of the external occipital protuberance. at the same level as GV17.

Items de localisation

- *Naohu*, 17VG
- *Tongtian*, 17V
- *Tianzhu*, 10V
- Protubérance occipitale
- Ligne d'implantation occipitale des cheveux
- Ligne médiane du crâne

2.2. Textes classiques

- Jia Yi : à 0,7 *cun* en arrière de *Luoque* (V8), à 1,3 *cun* à l'extérieur de *Naohu* (DM17), sur la protubérance du muscle de l'occiput et à 3 *cun* au-dessus de la ligne de plantation des cheveux (Deng 1993).
- Qian Jin : à 0,75 *cun* en arrière de *Luoque* (V8), à 1,3 *cun* à l'extérieur de *Naohu* (DM17), sur la protubérance du muscle de l'occiput et à 3 *cun* au-dessus de la ligne de plantation des cheveux

(Deng 1993).
- Tong Ren : à 1,5 *cun* en arrière de *Luoque* (V8), à 1,3 *cun* à l'extérieur de *Naohu* (DM17), sur la protubérance du muscle de l'occiput et à 3 *cun* au-dessus de la ligne de plantation des cheveux (Deng 1993).
- Ju Ying : à 1,5 *cun* ou à 0,7 *cun* en arrière de *Luoque* (V8), à 1,3 *cun* à l'extérieur de *Naohu* (DM17), sur la protubérance du muscle de l'occiput et à 2 *cun* au-dessus de la ligne de plantation des cheveux (Deng 1993).
- Xun Jing : à 1,5 *cun* en arrière de *Luoque* (V8), à 1,5 *cun* à l'extérieur de *Naohu* (DM17), sur la protubérance du muscle de l'occiput, et à 2 *cun* au-dessus de la ligne de plantation des cheveux ; ou bien, si l'on part de la ligne de plantation des cheveux sur le front, *Naohu* (DM17) se trouve à 9,5 *cun* en arrière de celle-ci et *Yuzhen* (V9) à 1,5 *cun* à l'extérieur de *Naohu* (DM17), de chaque côté de ce point (Deng 1993).
- Ji Cheng : à 1,8 *cun* en arrière de *Luoque* (V8) (Deng 1993).
- Deng 1993 : tous les anciens ouvrages de médecine indiquent que ce point se situe “en arrière de *Luoque* (V8)” et “à l'extérieur de *Naohu* (DM17)”. Mais ils sont en désaccord sur la distance séparant ces deux points. Pourtant, les repères anatomiques sont tout à fait clairs, et selon eux, le point doit se situer au niveau du bord supérieur de la protubérance occipitale externe (là où se trouve *Naohu*, DM17). En ce qui concerne la distance transversale de ce point à la ligne médiane, la plupart des ouvrages médicaux sont en accord avec la définition donnée dans Jia Yi. Ce point se trouve donc sur l'occiput, directement à 2,5 *cun* au-dessus du milieu de la ligne de plantation des cheveux sur la nuque, à 1,3 *cun* à l'extérieur de la ligne médiane, et dans la dépression située au niveau du bord supérieur de la protubérance occipitale.

2.3. Rapports et coupes anatomiques

- Deng 1993 : Peau—tissu sous-cutané—ventre du muscle frontal. Dans la couche superficielle, on trouve le nerf grand occipital et l'artère et la veine occipitales. Dans la couche profonde, on trouve le tissu conjonctif lâche sous-aponévrotique et le péricrâne.
- Guillaume 1995 : Artère et veine occipitales. Grand nerf occipital.

2.4. Rapports ponctuels

3. Classes et fonctions

3.1. Classe ponctuelle

- Nguyen Van Nghi 1971 : Voir Wou Tchou (5 V.).

3.2. Classe thérapeutique

- Guillaume 1995 : *Yuzhen* élimine le vent, vivifie les *Luo*, ouvre les orifices, clarifie la vue.

4. Techniques de stimulation

Acupuncture	Moxibustion	Source
Puncturer à 0,3 distance, laisser l'aiguille le temps de 3 expirations	Selon Tong ren, appliquer 3 cônes de moxa	Zhen jiu ju ying (Guillaume 1995)
Puncture tangentielle entre 0,3 et 0,5 distance de profondeur	Cautérisation avec 1 à 3 cônes de moxa, moxibustion pendant 3 à 5 minutes	Guillaume 1995
Piquer obliquement à 0,3-0,5 distance	Cautériser 3 fois, chauffer 5-15 minutes	Roustan 1979
Piqûre à plat de 0,3 à 0,5 *cun*	Moxas : 3 ; chauffer 10 mn	Laurent 2000

Sensation de puncture

Sécurité

- Yi xue ru men, Lei jing ju yi : ce point est interdit à la puncture (Guillaume 1995).

5. Indications

Classe d'usage	**-**	point mineur

5.1. Littérature moderne

- Nguyen Van Nghi 1971 : céphalées et vertiges, myopie.
- Roustan 1979 : céphalée, vertige, myopie.
- Guillaume 1995 : Céphalée, vertige, douleur oculaire, baisse de l'acuité visuelle, obstruction nasale, raideur de la nuque, affections convulsivantes-*dian xian*.
- Laurent 2000: traite la perte d'usage des mains (*shou yang jian*), restaure l'odorat, améliore la vue (myopie).

5.2. Littérature ancienne

- Jia yi jing : « Douleur de la tête et de la nuque, crainte du vent, absence de transpiration, crainte du froid ; vomissement, spasme palpébral douloureux qui irradie vers l'arête nasale, tête lourde, douleur de la nuque », « Accès de frissons et de fièvre avec douleur osseuse », « Vertige, douleur oculaire, froid de la moitié de la tête », « Folie-*dian* » (Guillaume 1995).
- Qian jin yao fang : « Course agitée et désordonnée-*kuang zou*, convulsions-*chi zong* », « Douleur de la nuque à type d'arrachement avec rotation impossible », « Douleur et froid de la moitié de la tête, faciès vultueux avec douleur des joues », « Chute brutale en se levant » (Guillaume 1995).
- Qian jin yi fang : « Transpiration abondante, accès de frissons et de fièvre » (Guillaume 1995).
- Ishimpo : Absence de transpiration ; mélancolie ; crainte du froid ; épilepsie ; évanouissement et chute en arrière ; douleur osseuse ; crainte du vent sur la tête et la nuque ; nausée et vomissement ; éclairs devant les yeux ; sensation de douleur aiguë (Guillaume 1995).
- Sheng hui fang : « Torticolis », « Froid de la tête avec transpiration abondante », « Bourdonnements d'oreille et obstruction nasale », « Douleur oculaire à type d'arrachement, baisse de la vision lointaine » (Guillaume 1995).
- Tong ren : « Vent du cerveau avec douleur insupportable » (Guillaume 1995).
- Zhen jiu ju ying : douleur oculaire à type d'arrachement, perte de la vision lointaine, douleur qui irradie vers le fond de l'œil, torticolis, douleur de la tête et de la nuque avec transpiration

abondante, obstruction nasale avec anosmie » (Guillaume 1995).
- Yi xue ru men : « Ce point est interdit à la puncture. » « Lourdeur de la tête en rapport avec un torticolis, froid et douleur de la moitié du crâne, raideur de la nuque à type d'arrachement, ainsi que vertige de type vent-*feng xuan*, douleur oculaire, surdité, obstruction nasale et révulsion oculaire, chute en se relevant brutalement, crainte du vent et du froid, absence de transpiration. » (Guillaume 1995).
- Da cheng : « Douleur oculaire à type d'arrachement, perte de la vision lointaine, douleur qui irradie vers le fond de l'œil, céphalée insupportable de type vent, obstruction nasale avec anosmie. » (Guillaume 1995).
- Lei jing ju yi : « Douleur oculaire à type d'arrachement, perte de la vision lointaine, vent du cerveau avec céphalée du sommet, obstruction nasale, anosmie.» Selon Qian jin, dans les transpirations abondantes avec frissons et fièvre, il faut faire 50 cônes de moxa et puncturer à 0,3 distance de profondeur.

5.3. Associations

Indication	Association	Source
Céphalée	**9V** + 20VB + 20VG + 4GI	Zhen jiu xue jian bian (Guillaume 1995)
Vent de la tête	**9V** + 22VG	Bai zheng Fu (Guillaume 1995)
Obstruction nasale	**9V** + 20VG + 23VG + *Dan yang* (1) + 15VB	Ji Sheng (Guillaume 1995)
Douleur de la nuque	**9V** + 12VB	Zi sheng jing (Guillaume 1995)

1. *Dan yang* : point curieux cité par Qian jin, situé à la verticale de la pupille, à une distance au-dessous de la ligne d'implantation antérieure des cheveux, à 0,5 distance de *Linqi*-15VB.

5.4. Revues des indications

6. Etudes cliniques et expérimentales

6.1. Vertige

- Li He, Shen Hui-Feng , Li Yi-Qun. Hemodynamic Influence of Arteria Vertebralis Type Cervical Spondylosis Treated by Needling Yuzhen (BL 9) and Fengchi (GB 20). Journal of Acupuncture and Tuina Science. 2005;3(3):38. [140825].

  > To observe the curative effect and the hemodynamic change of cervical vertigo treated by acupuncture, 66 patients were randomly divided into two groups: group A in which acupoints Yuzhen (BL 9) and Fengchi (GB 20) were used and Group B in which Cervical Jiaji points (C4.6) were used. Before and after treatment, the symptom of the cervical vertigo and the grade variety of function and the change of Color Doppler Flow Imaging (CDFI) of vertebral artery were observed. After treatment, the grade in two groups increased, there was a remarkable difference between two groups($P < 0.05$); after treatment, the grade of vertigo degree increased, there was a remarkable difference between two groups($P < 0.05$); needling Yuzhen (BL 9) and Fengchi (GB 20) can remarkably improve the symptom of cervical vertigo and vertebral artery blood flow rate, and the curative effect was superior to needling Jiaji points.

6.2. Infirmité motrice cérébrale

- Wang SQ, Liang WX, Huang GH, Wu PC. [Randomized Controlled Clinical Trials for Acupuncture Treatment of Spastic Cerebral Palsy Children by Bilateral Horizontal Puncturing from Yuzhen (BL 9) to Tianzhu (BL 10)]. Acupuncture Research. 2011;36(3):215-9. [159626].

  OBJECTIVE: To observe the effect of acupuncture of the body surface projection region of the pyramidal decussationes on spastic cerebral palsy (CP) so as to explore an effective therapy for it. METHODS: A total of 120 CP infant patients were randomized into control group (treated with modern rehabilitation training, n = 60) and acupuncture group (treated with acupuncture combined with modern rehabilitation training, n = 60). Four acupuncture needles were penetrated subcutaneously through the region between Yuzhen (BL 9) and Tianzhu (BL 10)equidistantly (the superficial projection region of the pyramidal decussationes), once daily for 3 months. The modified Ashworth rating, gross motor function measure (GMFM)-88 scores and synthetic function scale were adopted to assess the therapeutic effect after the treatment. RESULTS: After the treatment, of the 59 and 58 CP children in the control and acupuncture groups, 17 (28.81%) and 26 (44.83%) experienced marked improvement in their symptoms, 33 (55.84%) and 27 (46.55%) had an improvement, 9 (15.25%) and 5 (8.62%) failed in the treatment, with the total effective rates being 84.75% and 91.38%, respectively. The effective rate of the acupuncture group was significantly superior to that of the control group ($P < 0.05$). The scores of modified Ashworth rating and GMFM-88 of the control group were significantly lower than those of the acupuncture group after the treatment ($P < 0.05$). CONCLUSION: Acupuncture combined with modern rehabilitation training is effective in the treatment of CP children patients.

7. Références complémentaires

From:
https://www.ebm.wiki-mtc.org/ - **Encyclopédie des sciences médicales chinoises**

Permanent link:
https://www.ebm.wiki-mtc.org/doku.php?id=acupuncture:points:points%20des%20meridiens:vessie:9v

Last update: **03 Feb 2022 14:40**