Table des matières

1. Dénomination 1
1.1. Traduction 1
1.2. Origine 1
1.3. Explication du nom 1
1.4. Noms secondaires 2
1.5. Autres Romanisations et langues asiatiques 2
1.6. Code alphanumérique 2
2. Localisation 2
2.1. Textes modernes 2
2.2. Textes classiques 4
2.3. Rapports et coupes anatomiques 4
2.4. Rapports ponctuels 4
3. Classes et fonctions 4
3.1. Classe ponctuelle 4
3.2. Classe thérapeutique 4
4. Techniques de stimulation 4
5. Indications 5
5.1. Littérature moderne 5
5.2. Littérature ancienne 5
5.3. Associations 6
5.4. Revues des indications 6
6. Etudes cliniques et expérimentales 6

26VB Daimai 带脉, 帶脉（帶脈）

prononciation daimai.mp3

articles connexes: - 25VB - 27VB - Méridien

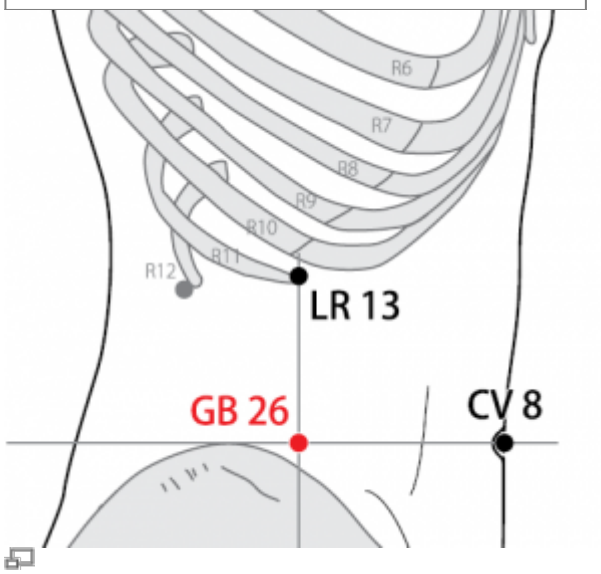

WHO 2009

1. Dénomination

1.1. Traduction

Dàimài 带脉［帶脈］	Méridien de ceinture (Nguyen Van Nghi 1971, Lade 1994) Vaisseau ceinture (Pan 1993)

- Zhou Mei-sheng 1984 : *dai* tape; morbid leucorrhoea. *mai* meridian; vein.
- *Dai* : ceinture (Pan 1993) ; (Ricci 4646) : ceinture, bande, porter, mener, zone (Guillaume 1995).
- *Mai* : vaisseau (Pan 1993) ; (Ricci 3542) : vaisseau sanguin, pouls (Guillaume 1995).

1.2. Origine

Guillaume 1995 : la dénomination de ce point apparaît dans le Ling shu, chapitre « Dian kuang ».

1.3. Explication du nom

- Zhou Mei-sheng 1984 : *Daimai* : The Daimai vein or Meridian passes this point, it is the place clothes tape is fastened to, it is used to treat morbid leucorrhoea.
- Pan 1993 : il porte le nom de Vaisseau ceinture parce que c'est le point d'intersection du Vaisseau merveilleux *Daimai* (« Vaisseau ceinture ») et du *Zushaoyang* Vésicule biliaire.
- Lade 1994 : le nom indique l'action de ce point sur le Vaisseau Extraordinaire du même nom.

1.4. Noms secondaires

1.5. Autres Romanisations et langues asiatiques

- (fra)
- (eng)
- (viet)
- (cor)
- (jap)

1.6. Code alphanumérique

2. Localisation

2.1. Textes modernes

- Nguyen Van Nghi 1971 : A huit distances et demie de la ligne médiane antérieure sur l'horizontale passant par l'ombilic sur la crête iliaque.
- Roustan 1979 : Au même milieu que l'ombilic, au-dessous de *Zhang Men* 13F (1,8 distance).
- Deng 1993 : sur le côté de l'abdomen, à 1,8 *cun* au-dessous de *Zhangmen* (13F), à l'intersection d'une ligne verticale passant par l'extrémité de la onzième côte flottante et d'une ligne horizontale passant par le nombril.
- Pan 1993 : *Daimai* se trouve au niveau du nombril, à 1 distance au-dessous de l'extrémité libre de la onzième côte.
- Guillaume 1995 : à l'horizontale de l'ombilic, à mi-distance de *Zhang men*- 13F et de l'épine iliaque antérosupérieure.
- WHO 2009: On the lateral abdomen, inferior to the free extremity of the 11th rib, at the same level as the centre of umbilicus. *Note 1*: GB26 can be located by first locating the tenth rib, then searching for the free extremity of the 11th rib that is situated immediately below the inferior border of the costal arch. *Note 2*: GB26 is inferior to LR13, at the same level as CV8.

Items de localisation

Etudes cliniques

- Moncayo R, Rudisch A, Diemling M, Kremser C. In-vivo visualisation of the anatomical structures related to the acupuncture points Dai mai and Shen mai by MRI: a single-case pilot study. BMC Med Imaging. 2007 Mar 14;7:4. [145423]

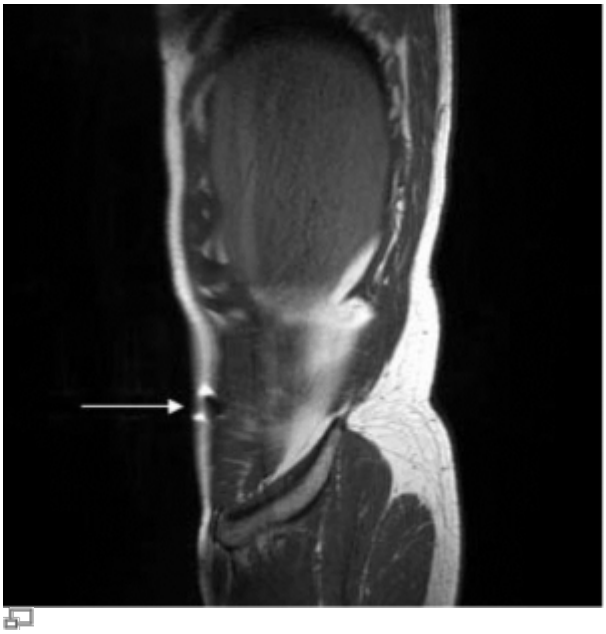

In-vivo localisation of the gold acupuncture needle inserted into the Dai mai point as seen in a saggital slice reconstruction. The white arrow simulates the direction of needle insertion.(Moncayo 2007)

.

BACKGROUND: The concept of acupuncture point localisation in Traditional Chinese Medicine (TCM) is based on millenary practical experience. Modern imaging methods such as PET, MRI and SPECT have been used primary for the investigation of the mechanisms of action of acupuncture. In this pilot single-case study we have evaluated the technical possibilities for in-vivo imaging of the anatomical relations of acupuncture points using state of the art MRI.

METHODS: Preliminary experiments relating to the quality of acupuncture needles under the setting of MRI were done both with stainless steel and gold needles. In a second step, in-vivo imaging was carried out. A licensed acupuncture practitioner (RM) chose two points belonging to the so-called extraordinary vessels. In 2 sequential, separate procedures, he inserted himself gold acupuncture needles using a neutral technique (known as Ping Bu Ping Xie) into the Dai mai [26vb] and Shen mai [62v] points, i.e. gall bladder 26 and bladder 62. Imaging was done on a Siemens Magnetom Avanto MR scanner using a head array and body coil. Mainly T1-weighted imaging sequences, as routinely used for patient exams, were used to obtain multi-slice images.

RESULTS: In the preliminary experiments only acupuncture needles made of gold showed enough stability in order to be used for further imaging procedures. Using an onion and a banana as an object, further studies showed that the gold needles produced a void defect that corresponds to the tip of the inserted needle, while at the same time an artefactually increased diameter was observed. The in-vivo experiments showed that the Dai mai point was in relation to the abdominal internal oblique muscle. The Shen mai point artefact showed up close to the longus and brevis peroneal tendons at the fibular malleolus. Side effects related to heating or burning were not observed. Improved anatomical recognition was obtained using 3D-volume rendering techniques.

CONCLUSION: Through an adequate choice of acupuncture material (gold needles) as well as of ideal MRI imaging sequences it has been possible to visualize the anatomical characteristics at the acupuncture points Dai mai and Shen mai in-vivo. At the selected sites the needles showed a relation to tendino-fascial and muscular structures. These anatomical structures fit well into the recently described WOMED concept of lateral tension in which these acupuncture points play a regulatory role.

2.2. Textes classiques

- Deng 1993 : **1)** “A 1,8 *cun* au-dessous de l'hypocondre” (Jia Yi) **2)** “Au-dessous de *Jingmen* (25VB), dans la dépression située à 1,8 *cun* au-dessous de l'hypocondre, à 0,2 *cun* au-dessus du nombril et à 8.5 *cun* à l'extérieur de celui-ci” (Jin Qlan) **3)** “Dans la dépression située à 1,8 *cun* au-dessous de l'hypocondre, à 0,2 *cun* au-dessus du nombril et à 7,5 *cun* à l'extérieur de celui-ci” (Feng Yuan). **Remarque :** “Au-dessous de l'hypocondre” correspond à la localisation de *Zhangmen* (13F). *Daimai* (26VB) se trouve sur le côté de l'abdomen, à 1,8 *cun* au-dessous de *Zhangmen* (13F) et à l'intersection d'une ligne verticale passant par l'extrémité de la onzième côte flottante et d'une ligne horizontale passant par le nombril. La notation : “à 0,2 *cun* au-dessus du nombril” est due à la localisation de *Zhangmen* (13F) qui lui, se situe “à 2 *cun* au-dessus du nombril”. Mais selon Tu Yi, la distance entre *Zhangmen* (13F) et le nombril doit être de 1,8 *cun*.

2.3. Rapports et coupes anatomiques

- Roustan 1979 : Artère, veine et 12ème nerf intercostalis.
- Guillaume 1995 : Artère et veine sous-costales, ilio-hypogastriques et ilio-inguinales. Branche latérale du nerf ilio-hypogastrique.

2.4. Rapports ponctuels

3. Classes et fonctions

3.1. Classe ponctuelle

- Nguyen Van Nghi 1971 : Point commun avec le méridien curieux Taé Mo (méridien de ceinture). Le Taé Mo est très important pour expliquer les différentes formes de paralysies et d'affections génito-urinaires : • d'origine pulmonaire : paralysie épidermique, • d'origine cardiaque : paralysie des membres inférieurs par relâchement, • d'origine hépatique : paralysie musculaire par déshydratation et contracture, • d'origine spléno-gastrique : paralysie de la chair par insensibilité, • d'origine rénale : paralysie des os par déformation (voir chapitre des méridiens curieux).
- Roustan 1979, Guillaume 1995 : Réunion du *Zushaoyang* et *Dai Mai*.

3.2. Classe thérapeutique

- Guillaume 1995 : *Dai mai* purifie la chaleur, élimine l'humidité, perméabilise les méridiens, vivifie les *Luo*, régularise les menstruations, arrête les pertes.

4. Techniques de stimulation

Acupuncture	**Moxibustion**	**Source**
Selon Tong ren, puncturer à 0,6 distance	Selon Tong ren appliquer 5 cônes de moxa ; 7 cônes, selon Ming tang	Zhen jiu ju ying (Guillaume 1995)

Acupuncture	Moxibustion	Source
Piqûre perpendiculaire à 1-1,5 distance	Cautériser 5-7 fois, chauffer 10-20 minutes	Roustan 1979
Puncture perpendiculaire entre 0,5 et 1 distance de profondeur	Cautérisation avec 3 à 5 cônes de moxa, moxibustion pendant 5 à 10 minutes	Guillaume 1995

Sensation de puncture

- Roustan 1979 : sensation de gonflement local.

Sécurité

5. Indications

Classe d'usage	★	point courant

5.1. Littérature moderne

- Nguyen Van Nghi 1971 : Point à puncturer spécialement dans les cas de : règles irrégulières, pertes blanches ou rosées, douleurs au bas ventre (affections gynécologiques).
- Roustan 1979 : Endométrite, cystite, dysménorrhée, leucorrhée. Autres indications : Hernie, diarrhée, spasmes des membres.
- Lade 1994 : Régularise le Vaisseau Ceinture et les menstruations et transforme la Chaleur-Humidité (surtout du Réchauffeur Inférieur). Indications : hernies, paraplégie traumatique, endométriose, cystite, règles irrégulières, leucorrhées par Chaleur-Humidité, douleur de la partie basse de l'abdomen, de la hanche ou des lombes, faux besoins d'urines ou de selles, et diarrhée.
- Guillaume 1995 : Irrégularités menstruelles, pertes blanches et rouges, aménorrhée avec douleur abdominale, hernie-*shan qi*, lombalgie, ballonnement abdominal, paraplégie ; prolapsus de l'utérus, inflammation pelvienne.

5.2. Littérature ancienne

- Jia yi jing : « Chez la femme, bas-ventre ferme et douloureux, aménorrhée » (Guillaume 1995).
- Ishimpo : « Bas-ventre ferme et douloureux chez la femme, aménorrhée » (Guillaume 1995).
- Sheng hui fang : « Pertes blanches et rouges, coliques spasmodiques intolérables sous les deux flancs qui irradient vers la région dorsale » (Guillaume 1995).
- Yu long Fu : « Associé à *Guan yuan*- 4VC, en faisant des moxas fréquents, il peut tonifier la faiblesse des Reins » (Guillaume 1995).
- Zhen jiu ju ying : sensation de relâchement du ventre et des lombes comme si on transportait de l'eau sur cette région (selon les commentaires, il s'agit d'un œdème avec gros ventre), douleur abdominale chez la femme, ténesme et épreintes, convulsions-*chi zong*, irrégularités menstruelles, pertes blanches et rouges » (Guillaume 1995).
- Yi xue ru men : « Bas-ventre ferme et douloureux chez la femme, irrégularités menstruelles, pertes blanches et rouges, ténesme et spasmes » (Guillaume 1995).
- Da cheng : Reprend intégralement les indications du Zhen jiu ju ying (Guillaume 1995).
- Xun jing : « Irruption du *Qi-ni qi*, lequel attaque comme un pilon ; chez l'homme, les Sept *Shan* avec hernie scrotale ; chez la femme, trouble des règles avec leucorrhée et métrorragie » (Guillaume 1995).

- Lei jing tu yi : « Sensation d'une présence d'eau au niveau de la ceinture, douleur brutale du bas-ventre chez la femme, convulsions-*chi zong*, irrégularités menstruelles, pertes blanches et rouges, *Qi* des deux flancs qui provoque des lombalgies » (Guillaume 1995).

5.3. Associations

Indication	Association	Source
Bas-ventre ferme et douloureux avec aménorrhée	**26VB** + 43VB	Zi sheng jing (Guillaume 1995)
Leucorrhée	**26VB** + 30V + 9Rte + 6Rte	Roustan 1979, Shanghai zhen jiu xue (Guillaume 1995)
Endométrite	**26VB** + 8F + 6Rte + 8Rte	Roustan 1979, Shanghai zhen jiu xue (Guillaume 1995)
Pertes blanches et rouges (leucorrhée et métrorragie)	**26VB** + 4VC + 6VC + 6Rte + 30V + 5MC	Da cheng (Guillaume 1995)
Pertes blanches et rouges (leucorrhée et métrorragie)	**26VB** + 27VB + 6VC + 6Rte	Zhong guo zhen jiu xue gai yao (Guillaume 1995)

5.4. Revues des indications

6. Etudes cliniques et expérimentales

- Moncayo R, Rudisch A, Diemling M, Kremser C. In-vivo visualisation of the anatomical structures related to the acupuncture points Dai mai and Shen mai by MRI: a single-case pilot study. BMC Med Imaging. 2007 Mar 14;7:4. [145423]

  BACKGROUND: The concept of acupuncture point localisation in Traditional Chinese Medicine (TCM) is based on millenary practical experience. Modern imaging methods such as PET, MRI and SPECT have been used primary for the investigation of the mechanisms of action of acupuncture. In this pilot single-case study we have evaluated the technical possibilities for in-vivo imaging of the anatomical relations of acupuncture points using state of the art MRI.

  METHODS: Preliminary experiments relating to the quality of acupuncture needles under the setting of MRI were done both with stainless steel and gold needles. In a second step, in-vivo imaging was carried out. A licensed acupuncture practitioner (RM) chose two points belonging to the so-called extraordinary vessels. In 2 sequential, separate procedures, he inserted himself gold acupuncture needles using a neutral technique (known as Ping Bu Ping Xie) into the Dai mai [26vb] and Shen mai [62v] points, i.e. gall bladder 26 and bladder 62. Imaging was done on a Siemens Magnetom Avanto MR scanner using a head array and body coil. Mainly T1-weighted imaging sequences, as routinely used for patient exams, were used to obtain multi-slice images.

  RESULTS: In the preliminary experiments only acupuncture needles made of gold showed enough stability in order to be used for further imaging procedures. Using an onion and a banana as an object, further studies showed that the gold needles produced a void defect that corresponds to the tip of the inserted needle, while at the same time an artefactually increased diameter was observed. The in-vivo experiments showed that the Dai mai point was in relation to the abdominal internal oblique muscle. The Shen mai point artefact showed up close to the longus and brevis peroneal tendons at the fibular malleolus. Side effects related to heating or burning were not observed. Improved anatomical recognition was obtained using 3D-volume rendering techniques.

  CONCLUSION: Through an adequate choice of acupuncture material (gold needles) as well as of ideal MRI imaging sequences it has been possible to visualize the anatomical characteristics at the acupuncture points Dai mai and Shen mai in-vivo. At the selected sites the needles showed a relation to tendino-fascial and muscular structures. These anatomical structures fit well into the recently described WOMED concept

of lateral tension in which these acupuncture points play a regulatory role.

From:
https://www.ebm.wiki-mtc.org/ - **Encyclopédie des sciences médicales chinoises**

Permanent link:
https://www.ebm.wiki-mtc.org/doku.php?id=acupuncture:points:points%20des%20meridiens:vesicule%20biliaire:26vb

Last update: **03 Feb 2022 14:48**