Table des matières

1. Dénomination 1
1.1. Traduction 2
1.2. Origine 2
1.3. Explication du nom 2
1.4. Noms secondaires 2
1.5. Autres langues asiatiques et translittérations 3
1.6. Code alphanumérique 3
2. Localisation 3
2.1. Textes modernes 3
2.2. Textes classiques 3
2.3. Rapports et coupes anatomiques 4
2.4. Rapports ponctuels 4
3. Classes et fonctions 4
3.1. Classe ponctuelle 5
3.2. Classe thérapeutique 5
4. Techniques de stimulation 5
5. Indications 6
5.1. Littérature moderne 6
5.2. Littérature ancienne 6
5.3. Associations 7
5.4. Revues des indications 8
6. Etudes cliniques et expérimentales 8
6.1. DMLA 8
7. Références complémentaires 9

1VB tongziliao 瞳子髎（瞳子髎）

prononciation

articles connexes: - 23TR - 2VB - Méridien -

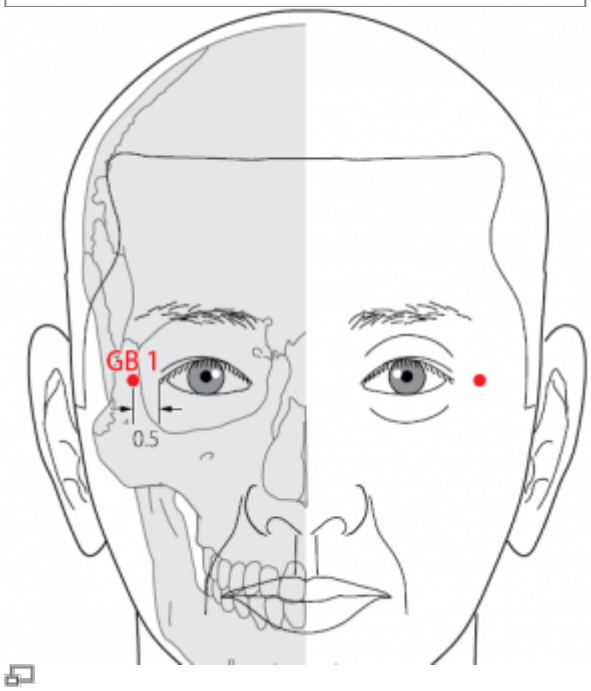

WHO 2009-1VB

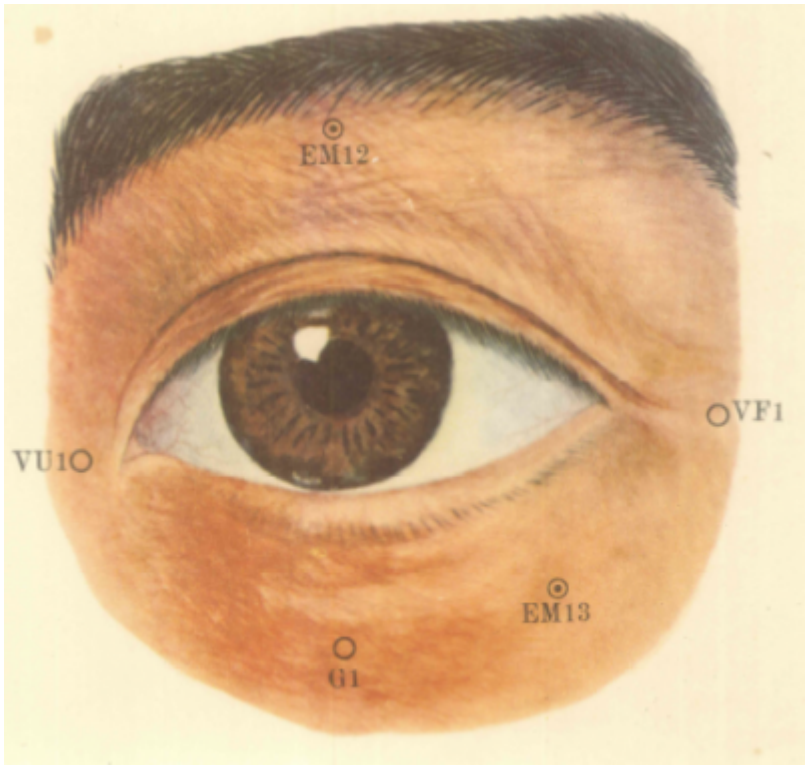

1. Dénomination

1.1. Traduction

瞳子髎 **tóngzǐliáo**	Os de la prunelle (Nguyen Van Nghi 1971) Dépression de l'os qui entoure la pupille (Pan 1993) Trou de la pupille (Lade 1994) Creux à hauteur de la pupille (Laurent 2000)	Pupil Bone-Hole (Ellis 1989) Pupil Crevice (Li Ding 1992)

- Zhou Mei-sheng 1984 : *tongzi* pupil of the eye. *Liao* bone crevice; deep hole adjacent to bone see Zhouliao (12GI)

1.2. Origine

- Zhen jiu da cheng (Ellis 1989)
- Jia Yi Jing (Deng 1993, Guillaume 1995)

1.3. Explication du nom

- Zhou Mei-sheng 1984 : *Tongziliao* This point is near the eye ball, at the same level as the pupil. It is compared to an orifice of the pupil and has the function of improving eyesight.
- Zhou Mei-sheng 1984 : *Tongzi* 瞳子 pupil of the eye *liao* 髎 bone crevice; deep hole adjacent to bone. This point is near the eye ball, at the same level as the pupil. It is compared to an orifice of the pupil and has the function of improving eyesight
- Ellis 1989 : *Tóng*: pupil of the eye. zǐ : noun suffix. *Liáo* : bone-hole. This point is named for its position in a depression in the bone just lateral to the eye and level with the pupil, as well as for its utilization in the treatment of eye disorders
- Li Ding 1992 : "*Tongzi*" 瞳子 means the pupil, but here refers to the eye in general. "Liao" 髎 means a bony cleft. The point is at the side of the eye, hence the name *Tongziliao* (Pupil Crevice)
- Gaurier 1990, Guillaume 1995 : *Tong* : Ricci 5377 : Pupille ; prunelle. *Zi* : Ricci 5388: Fils, enfant descendant. Semence ; pépin ; grain ; graine. Maître. *Liao* : Idéogramme inusité : os
- Pan 1993 : *Tongzi*: pupille *Liao* : trou dans un os, dépression osseuse
- WHO 1993 : *Tongzi* : pupil; *liao* : foramen (WHO 1993)
- Llade 1994 : e nom fait référence à la localisation de ce point sur la surface osseuse de la partie latérale de l'orbite, à l'horizontale de la pupille. Zi est la première des douze branches terrestres, qui correspond à l'heure (11h à 13 h) qui est associée à la Vésicule Biliaire
- *Tongzi* signifie pupille. La traduction courante "creux de la pupille" ne reflète pas bien le sens puisqu'en réalité il faut lire : le creux osseux à la même hauteur que la pupille, ce qui est conforme à la localisation du point.

1.4. Noms secondaires

Hòuqū (1)	后曲［後曲］	Hind Curve	Ellis 1989
			Waitai miyao (Guillaume 1995)
Tàiyáng (2)	太阳［太陽］	Greater Yang	Ellis 1989
			Qian Jin Yao Fang (Guillaume 1995)
Qiánguān (3)	前关［前關］		Qian Jin Yao Fang (Guillaume 1995)
Yúwěi (4)	鱼尾［魚尾］		Yu Long Ge (Guillaume 1995)
Shāngshān (5)	伤山［傷山］		Zhen Jiu Jing Xue Tu Kao (Guillaume 1995)

1. *hou* (Ricci 1768): arrière, derrière, postérieur ; *qu* (Ricci 1347) : courbe, sinuosité, tortueux
2. *tai* (Ricci 4660) : grand, suprême, très, trop ; *yang* (Ricci 5650) : du couple Yin-Yang
3. *qian* (Ricci 771): devant, autrefois, antérieur ; *guan* (Ricci 2788) : fermer ; organes vitaux ; concerner
4. *yu* (Ricci 5968) : poisson ; *wei* (Ricci 5494) : queue, reste, suivre, s'accoupler
5. *shang* (Ricci 4269) : blesser, souffrir ; lésion ; *shan* (Ricci 4243) : montagne, colline, tumulus

1.5. Autres langues asiatiques et translittérations

- Trong Tseu Liou, Trong Tse Tsiao,T'ong-tse-liao (fra)
- Chung Tze-liao, T'ung Tze-liao, T'ung-tzu-chiao (eng)
- Dong Tu Lieu(viet)
- Doshiryo (jap)
- Dong-Ja-Ryo, Tonggiaryo (cor)

1.6. Code alphanumérique

1VB
VF1 (Institut de MTC de Shanghai 1975)
GB1, G1
G1

2. Localisation

2.1. Textes modernes

- Nguyen Van Nghi 1971 : A une demi-distance de l'angle externe de l'œil, c'est-à-dire au niveau de l'extrémité externe du pli de l'œil ; faire fermer l'œil pour le localiser.
- Li Su Huai 1976 : With the patient's eyes closed, this point is 0,5 in, posterior from the lateral corner of the eye, Bilateral.
- Roustan 1979 : A 0,5 distance en dehors de la commissure externe des paupières.
- Deng 1993 : Sur la face, près du coin de sur le bord externe de l'orbite.
- Pan 1993 : *Tongziliao* se trouve dans une dépression osseuse située sur le bord externe de l'orbite, à 0,5 distance en dehors de l'angle externe de l'œil. Le nom *Tongziliao* indique la localisation du point.
- Guillaume 1995 : à une 1 /2 distance en dehors de l'angle externe de l'œil.
- WHO 2009: On the head, in the depression, 0.5 B-*cun* lateral to the outer canthus of the eye.

Items de localisation

2.2. Textes classiques

- Jiayi : A 0,5 *cun* du coin externe de l'œil.“ **Remarque** : Tous les anciens ouvrages de médecine s'accordent sur la localisation de ce point. Actuellement, on situe *Tongziliao* (1VB) sur le visage, près du coin de sur le bord externe de l'orbite (Deng 1993).

2.3. Rapports et coupes anatomiques

- Roustan 1979 : Muscle orbicularis oculi en profondeur, muscle temporalis, nerf zygomatico-facialis (rameau temporal), branche zygomatico-frontalis du nerf facialis.
- Institut de MTC du Shandong 1984 : L'aiguille passe par la peau et le tissu sous-cutané, arrive dans le muscle orbiculaire des paupières.Les branches des a. et y. zygomaticomalaires, le nerf facial et les rameaux du nerf trijumeau existent dans cette région.
- Deng 1993 : Peau—tissu sous-cutané—muscle orbiculaire des paupières—aponévrose temporale—muscle temporal. Dans la couche superficielle, on trouve les branches zygomatico-faciale et zygomaticotemporale du nerf zygomatique. Dans la couche profonde, on trouve les nerfs temporaux profonds antérieur et postérieur, et les branches des artères et des veines temporales profondes antérieures et postérieures.
- Chen 1995 : a. *Skin*: the zygomatic and zygomaticotemporal branches from the zygomatic nerve containing fibers from the maxillary division of the trigeminal nerve (CN V) innervate the skin. b. *Subcutaneous tissue*: includes the previously described skin nerve branches. c. *Orbicularis oculi muscle*: a flat muscle encircling the eyes. The temporal and zygomatic branches from the facial nerve (CN VII) innervate the muscle. d. *Temporal fascia*: a strong thickened fascia which covers the temporal muscle. There are superficial and deep layers of the fascia; the insertion of the superficial layer is the superficial surface of the zygomatic process of the temporal bone and the insertion of the deep layer is the deep surface between them filled with adipose tissue. e. *Temporal muscle*: a fan-shaped flat muscle. The deep temporal nerve from the branches of the mandibular division of the trigeminal nerve (CN V) innervates the muscle.
- Guillaume 1995 : artère lacrymale, veine palpébrale inférieure. Première et seconde branches du nerf trijumeau, branche temporale du nerf facial, nerf lacrymal.

2.4. Rapports ponctuels

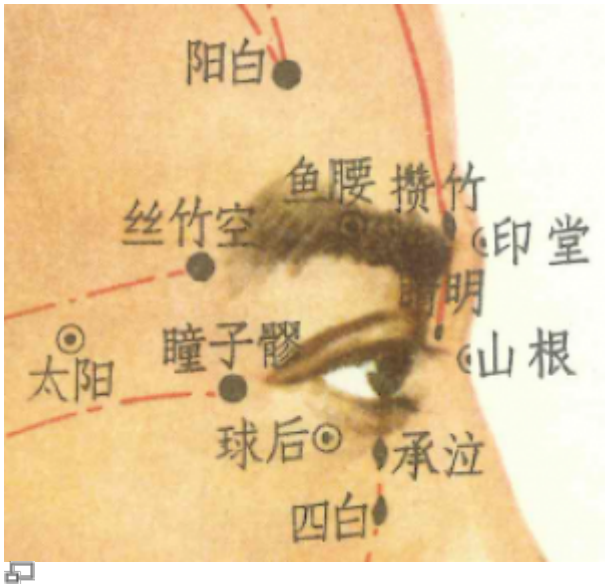

瞳子髎 1VB (Zhejiang University of TCM 1978)

3. Classes et fonctions

3.1. Classe ponctuelle

- Nguyen Van Nghi 1971 : reçoit deux vaisseaux venant des méridiens principaux du triple réchauffeur et de l'intestin.
- Roustan 1979 : Point *Jin* (entrée); Point de réunion du *Shaoyang*; 2° point *he* (émergence des *Jing Bie* F/VB); Point de croisement avec S*hou Taiyang* et *Shou Shaoyang*.
- Ellis 1989 : Intersection-*jiaohui* point of the hand *tai yang* small intestine, hand *shao yang* triple burner and foot *shao yang* gallbladder channels.
- Pan 1993 : point de rencontre des méridiens *Shoutaiyang* Intestin grêle, *Shoushaoyang* Trois Foyers et *Zushaoyang* Vésicule biliaire
- Guillaume 1995 : il s'agit d'un point de réunion des méridiens *Shoutaiyang*, *Zushaoyang* et *Shoushaoyang*. Selon Wai tai mi yao, il s'agit d'un point de réunion des méridiens *Zu* et *Shou shaoyang*.
- Willem 2005 : Ce point semble étroitement lié au muscle moteur oculaire externe.

3.2. Classe thérapeutique

- En dispersion : dispersion du vent externe et de la chaleur, résorption d'oedème, analgésie, renforcement de l'acuité visuelle, stimulation circulatoire du Qi. (Zhang Rui-Fu 1992)
- Eclaire les yeux, disperse le Vent, et clarifie le Feu et la Chaleur. (Lade 1994)
- Reduces fever and dispels Wind, alleviates pain and improves visual acuity. (Chen 1995)
- Tong zi liao disperse le vent, purifie la chaleur, clarifie la vue, dissipe les oedèmes. (Guillaume 1995)
- Purifie la chaleur, disperse le vent, active les LUO, éclaircit les yeux. (Laurent 2000)

4. Techniques de stimulation

Acupuncture	**Moxibustion**	**Source**
Needle subcutaneously and laterally 0.3.-0.5 in.	Moxa stick 3 min., 3-5 moxa cones	Li Su Huai 1976
Piqûre tangentielle vers *Tai Yang* (PC 2) 0,5 à 1 distance	Chauffer 5 à 10 minutes	Roustan 1979
Horizontalement vers le Pt. *Taiyang* 0.6-1 *cun*.		Institut de MTC du Shandong 1984
Puncture horizontally about 0.3-0.5 cun deep		Li Ding 1992
insertion oblique ou oblique en arrière presque parallèle au plan de la peau ; profondeur : 0,3-0,5 pouce.		Zhang Rui-Fu 1992
Piquer à trois *fen* de profondeur	cautériser avec cinq moxas	Gaurier 1990
Horizontal posterior insertion from the anterior to posterior direction penetrating to *Taiyang* 0.3-0.5 inch	3-5 cones; stick 10 minutes.	Chen 1995
Puncture tangentielle entre 0,3 et 0,5 distance de profondeur	Moxibustion pendant 3 à 5 minutes	Guillaume 1995

Sensation de puncture

- local distension, sometimes radiating to the acoustic meatus. Use a triangular needle to induce

bleeding.
- Roustan 199 : sensation locale de gonflement qui diffuse parfois jusqu'au conduit auditif.

Sécurité
Moxibustion is contraindicated for patients with hypertension. (Li Ding 1992)
Moxibustion proscrite en raison de la proximité de l'œil. (Zhang Rui-Fu 1992)
Yi xue ru men : point interdit à la puncture et à la moxibustion (Guillaume 1995)

5. Indications

Classe d'usage	★	point courant

5.1. Littérature moderne

- Nguyen Van Nghi 1971 : céphalée temporale, yeux rouges, douloureux et enflammés, vue trouble. Céphalée temporale, yeux rouges, douloureux et enflammés, ptérygion, taie.
- Li Su Huai 1976 : Keratitis, retinitis, night blindness, optic atrophy, facial paralysis and spasm, trigeminal neuralgia, excessive lacrimation.
- Roustan 1979 : Céphalées, kératite, troubles visuels, héméralopie, atrophie du nerf optique. *Autres indications* : Glaucome, taie cornéenne, larmoiements, douleurs de la gorge.
- Institut de MTC du Shandong 1984 : Migraine, conjonctivite, myopie, atrophie optique et autres ophtalmopathies.
- Li Ding 1992 : Headache, eye diseases.
- Zhang Rui-Fu 1992 : PATHOLOGIES INDIQUÉES conjonctivite, atrophie du nerf optique, trouble de la transparence cornéenne, cataracte, myopie, paralysie faciale. SYMPTOMATOLOGIE INDIQUÉE : conjonctive rouge et oedématiée, algie oculaire, photophobie, excès de sécrétion lacrymale en présence du vent, céphalée.
- Lade 1994 : stades initiaux du glaucome, photophobie, conjonctivite, atrophie du nerf optique, cécité nocturne ou des couleurs, myopie, larmoiement excessif, névralgie du trijumeau, paralysie faciale, et céphalées
- Chen 1995 : Headache, conjunctivitis, night blindness, optic nerve atrophy, glaucoma, myopia, optic neuritis, facial palsy, trigeminal neuralgia.
- Guillaume 1995 : Rougeur, enflure et douleur de l'oeil, larmoiement au vent, daltonisme, ptérygions ou taies, baisse de l'acuité visuelle, céphalée, douleur de la gorge ou dysphagie, déviation de la bouche et de l'oeil ; conjonctivite kératite, rétinite, atrophie du nerf optique, myopie, héméralopie, névralgie du trijumeau.

5.2. Littérature ancienne

Gaurier 1990

- SUN SIMIAO
  - Cataracte.
  - Cécité : Vu de l'extérieur, l'oeil semble normal, la pupille et le blanc de l'oeil sont bien distincts, et pourtant la vue s'obscurcit. Le souffle, l'essence des cinq Zang et des six Fu se concentrent tous à l'oeil. Si à la suite d'un vide des Zang, ceux-ci sont chevauchés par le facteur pathogène du Vent, par des glaires et des liquides, les yeux deviennent rouges et douloureux en cas de chaleur ; s'il n'y a pas de chaleur, on voit apparaître un obstacle interne.

Le souffle et le sang des Zang et des Fu ne nourrissent plus suffisamment l'oeil, et c'est pourquoi, bien que l'aspect extérieur de l'oeil reste inchangé, la cécité s'installe.)
    - Infection des canaux lacrymaux.
- CHAMFRAULT
    - S.N. : Céphalée. Insensibilité de la face.
    - O.R.L. : Angine avec sensation d'obstruction de la gorge. Démangeaison aux yeux avec céphalée. Membrane blanche recouvrant la conjonctivite. Héméralopie (en chinois : cécité verte ou cécité de poule). Voit flou. Inflammation de l'oeil débutant au coin externe avec sécrétion abondante de mucosités.
- ZHEN JIU DA CHENG : Acouphènes, surdité, subluxation du maxillaire, odontalgie, frilosité, tétanie, tendance à la tristesse, bouche et yeux déviés ayant pour origine l'attaque directe du Vent.

Guillaume 1995 :

- Qian jin yao fang : « Larmoiement, écoulement purulent de l'oeil », « Rougeur, douleur et prurit du canthus externe, ptérygions ».
- Ishimpo : Glaucome ; difficulté à voir ; myopie, kératoleukome.
- Tong ren : « Céphalée, rougeur et douleur du canthus externe. »
- Zhen jiu ju ying : « Selon Su wen, appliquer 3 cônes de moxa, puncturer à 0,3 distance. Indications : prurit oculaire, ptérygions ou taies, héméralopie, vision de loin trouble, rougeur de l'oeil, larmoiement, écoulement purulent, prurit du canthus externe, céphalée, fermeture de la gorge. »
- Da sheng : Reprend intégralement la citation du Zhen jiu ju ying.
- Xun jing : « Douleur de l'arcade sourcillière à type de cassure, douleur de l'oeil comme s'il était fendu, ptérygions, écoulement purulent de l'oeil, prurit des canthus avec larmoiement, rétraction de la paupière supérieure avec myoclonies palpébrales. »
- Lei jing tu yi : « Céphalée, prurit oculaire, rougeur et douleur du canthus externe, ptérygions, daltonisme, vue lointaine trouble, larmoiement, sécrétion oculaire purulente et abondante. » « Selon certains, associé à Shao ze-1IG, il traite le gonflement des seins chez la

femme. »

5.3. Associations

Indication	Association	Source
Amétropie	**1VB** + Shangjingming + Xiajingming + Shangming + Waiming	Newest Illustrations 1974
conjonctive rouge et oedématiée, algie oculaire	**1VB** + 2V + 2E	Zhang Rui-Fu 1992
Taie cornéenne	**1VB** + 40VB	Zi Shen Jing (Roustan 1979)
troubles de la transparence cornéenne	**1VB** + 14VB + 18V **1VB** + 40VB	Zhang Rui-Fu 1992; Zi sheng jing (Guillaume 1995)
héméralopie	**1VB** + 1V + 6IG + 36E	Zhang Rui-Fu 1992; Zhen jiu xue jian bian (Guillaume 1995)
myopie	**1VB** + 1V + 4GI	Zhang Rui-Fu 1992
tuméfaction mammaire.	**1VB** + 1IG en disp.	Zhang Rui-Fu 1992
céphalée	**1VB** + 38VB + 2V + 20VB	Zhang Rui-Fu 1992; Shanghai zhen jiu xue (Guillaume 1995)

Indication	Association	Source
migraine.	**1VB** + 20VB + 8E + 5VB + 3TR en disp.	Zhang Rui-Fu 1992
cataracte.	**1VB** + 1GI + 41VB	Zhang Rui-Fu 1992
paralysie faciale	**1VB** + 4E + 7E + 6E + 2V + 4GI	Zhang Rui-Fu 1992

5.4. Revues des indications

6. Etudes cliniques et expérimentales

6.1. DMLA

- Xia Yong, Liu Rui, Sun Jing-Jin, et al. [Clinical Study of Deep Needling at Orbital Points as Main Treatment for Age-Related Macular Degeneration]. Shanghai Journal of Acupuncture and Moxibustion.2014.33(5):421. [184577]



组治疗前后眼底照相、眼底荧光血管造影检测比较. a 针刺组治疗前; b 针刺组治疗后; c 西药组治疗前; d 西药组治疗后; e 空白对照组治疗前; f 空白对照组治疗后
[Comparaison des photographies de l'angiographie à la fluorescéine du fond d'œil avant (gauche) et après (à droite) le traitement en 3 groupes : en haut acupuncture, au milieu traitement occidental, en bas groupe témoin. Traduction automatique]

> Objective To investigate the clinical efficacy of deep needling at orbital points as main treatment for age-related macular degeneration. Methods Forty-seven patients (94 eyes) with age-related macular degeneration (dry) were randomly allocated to three groups: acupuncture group of22 cases (44 eyes),

Western drug group of 15 cases (30 eyes) and blank control group of 10 cases (20 eyes). For the acupuncture group selected were orbital points Jingming, Shangming, medial tongziliao, Jianming, Chengqi and Qiuhou, and point Taichong. The Western drug group received oral administration ofvitamin C 0.2 g and vitamin E O. 1 g, three tiines a day. The blank control group was clinically followed up and not given any treatments. Best-corrected visual acuities, fundus photographs and fundus fluorescein angiograms were compared between the three groups before and after treatment. Results There was no statistically significant pre-/post-treatment difference in best-corrected visual acuity in the acupuncture group (P> 0.05). Best-corrected visual acuity decreased in both Western drug and blank control groups afler treatment and there was a statistically significant pre-/post-treatment difference in the two groups (P-O.O1). There was a statistically significant post-treatment difference in best-corrected visual acuity between the acupuncture group and the Western drug or blaiik control group (P<O.05). After treatment, the atrophy of macular pigment epithelia in the posterior pole of eyeball lightened, pigment disorders disappeared, retinal edema abated markedly and fresh bleeding or exudation was invisible in 32 eyes in the acupuncture group after treatment. However, they did not basically improve in the Western drug and blank control groups of patients after treatment. Conclusion Acupuncture has a better therapeutic effect on age-related macular degeneration.

7. Références complémentaires

From:
https://www.ebm.wiki-mtc.org/ - **Encyclopédie des sciences médicales chinoises**

Permanent link:
https://www.ebm.wiki-mtc.org/doku.php?id=acupuncture:points:points%20des%20meridiens:vesicule%20biliaire:1vb

Last update: **16 Jun 2024 15:29**