Table des matières

1. Dénomination 1
1.1. Traduction 1
1.2. Origine 1
1.3. Explication du nom 2
1.4. Noms secondaires 2
1.5. Translittérations 2
1.6. Code alphanumérique 2
2. Localisation 2
2.1. Textes modernes 2
2.2. Textes classiques 3
2.3. Rapports et coupes anatomiques 3
2.4. Rapports ponctuels 3
3. Classes et fonctions 3
3.1. Classe ponctuelle 3
3.2. Classe thérapeutique 3
4. Techniques de stimulation 3
5. Indications 4
5.1. Littérature moderne 4
5.2. Littérature ancienne 4
5.3. Associations 5
5.4. Revues des indications 5
6. Etudes cliniques et expérimentales 5
6.1. Dépression et Ni de la Rate 5

17Rte Shidou 食竇(食窦)

prononciation shidou.mp3

Articles connexes : - 16Rte - 18Rte - Méridien -

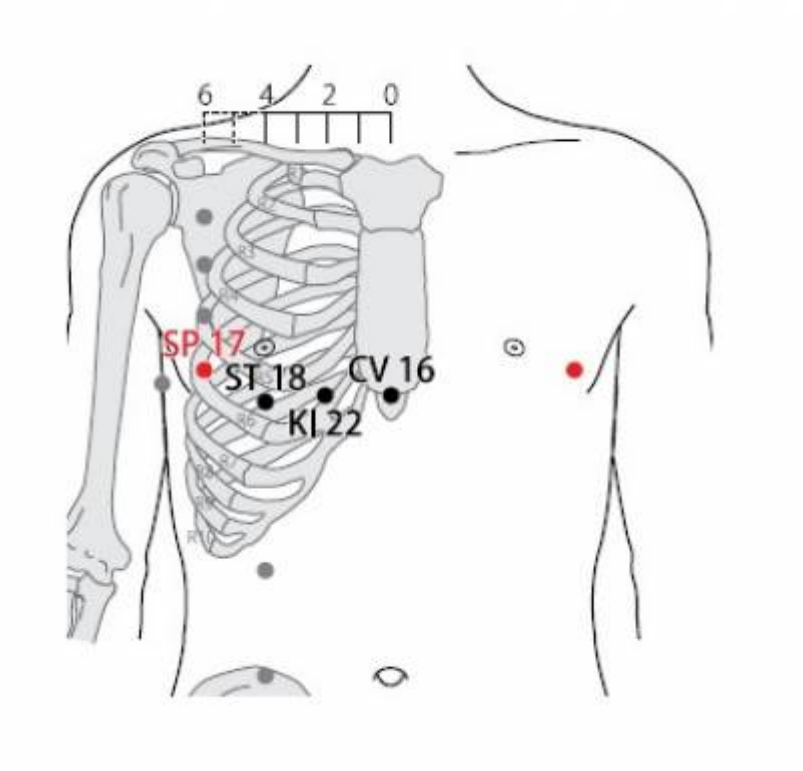

WHO standard acupuncture point locations in the western pacific region. 2009.

1. Dénomination

1.1. Traduction

Grotte de la nourriture (Soulié de Morant 1957) Récipient pour manger (Nguyen Van Nghi 1971) Voie de transport et de transformation des aliments (Pan 1993) Cellier de la nourriture (Laurent 2000)

- Zhou Mei-sheng 1984 : *shi* food; feed. *dou* hole; water channel.
- Guillaume 1995 : *Shi* 食 (Ricci 4404) : aliment, nourriture, provisions ; manger. *Dou* 窦(竇) (Ricci 5024) : trou, caverne, cave

1.2. Origine

- Jia yi jing (Guillaume 1995).

1.3. Explication du nom

- Zhou Mei-sheng 1984 : *Shidou* The point is not far from the nipple, from which the infant gets its food milk.
- Laurent 2000 : *Shi*, bouche (renversée) au-dessus d'un repas une cuillère. Le caractère est également glosé comme “la réunion des multiples céréales nécessaires à un excellent repas”. Extensif de nourriture : aliments, nourriture, manger ; éclipse (astre mangé). *Dou*, creuser la terre pour enfouir (mettre sous les pieds) des choses précieuses (les cauris, coquillages-porcelaines autrefois utilisés comme monnaie), sens étendu : trou, caverne, cave, cellier… . Ce point est situé a proximité du sein, il constitue une réserve précieuse pour le jeune enfant qui tète sa mère.

1.4. Noms secondaires

Ming guan 命关(命關) selon Bian que xin shu (Guillaume 1995), Barrière du destin (Laurent 2000)

- *Ming* (Ricci 3514) : ordonner de, commander ; ordre, décret du Ciel, mandat du Ciel.
- *Guan* (Ricci 2788) : barre de bois servant à fermer la porte ; fermer ; barrière.

1.5. Translittérations

Che-teou ; tchenn tao (fra)
Thuc dôc (viet)

1.6. Code alphanumérique

17Rte, 17Rt, RA17 (Rate)
SP17 (Spleen)

2. Localisation

2.1. Textes modernes

- Nguyen Van Nghi 1971 : A 5 distances de la ligne médiane, à hauteur du Tchong Ting (16 V.C.). Le Tchenn Tao le 5' espace intercostal, dans le creux.
- Roustan 1979 : A six distances en dehors de la ligne médio-sternale, dans le cinquième espace intercostal (sur la ligne de démarcation entre parties antérieure et latérale du thorax).
- Deng 1993 : Sur le côté de la poitrine et dans le 5 ème espace intercostal, à 6 *cun* de la ligne médiane antérieure.
- Pan 1993 : *Shidou* est situé à 6 distances de la ligne médiane antérieure, dans le cinquième espace intercostal, au niveau où les aliments pénètrent dans l'Estomac.
- Guillaume 1995 : dans le cinquième espace intercostal, à 6 distances de la ligne médiane, sur la ligne axillaire antérieure.
- Laurent 2000 : sur le thorax, à 6 *cun* de la ligne médio-sternale dans le 5° espace intercostal.
- WHO 2009 : In the anterior thoracic region, in the fifth intercostal space, 6 B-*cun* lateral to the

anterior median line. Note: SP17, ST18 and KI22 are located along the curve of the fifth intercostal space.

2.2. Textes classiques

- Jia Yi Jing : “Dans la dépression située à 1,6 *cun* au-dessous de *Tianxi* (18Rte), quand le patient est en décubitus dorsal” (à 6 cun de la ligne médiane antérieure) (Deng 1993).
- Xun Jing : “A 6 *cun* de la ligne médiane antérieure, ou encore à 1,6 *cun* au-dessous et à 1 *cun* à l'extérieur des mamelons au niveau de *Zhongting* (16VC) ” (Deng 1993).
- Liu Ji : “A 1,5 *cun* sur le côté des mamelons quand le bras est levé” (Deng 1993).
- Deng 1993 : Remarque: “1,6 *cun*” représente la distance entre deux côtes. Comme *Tianxi* (18Rte) est localisé dans le quatrième espace intercostal, *Shidou* se trouve dans le cinquième espace intercostal et à 6 cun de la ligne médiane antérieure. Les définitions données par Xun Jing et Liu Ji sont inacceptables.

2.3. Rapports et coupes anatomiques

- Deng 1993 : Peau—tissu sous-cutané—muscle grand dentelé—muscle intercostal externe. Dans la couche superficielle, on trouve les branches cutanées externes du cinquième nerf intercostal et de la veine thoraco-épigastrique. Dans la couche profonde, on trouve les branches du nerf long thoracique, le cinquième nerf intercostal, et la cinquième artère et la cinquième veine intercostales.
- Guillaume 1995 : Artère et veine épigastriques supérieures, artère et veine du cinquième espace intercostal. Rameaux perforants des nerfs thoraciques, nerf intercostal.

2.4. Rapports ponctuels

3. Classes et fonctions

3.1. Classe ponctuelle

3.2. Classe thérapeutique

- Pan 1993 : Ce point est utilisé pour harmoniser l'Estomac, pour envoyer le *Qi* de l'Estomac aux intestins et la quintessence des aliments à la Rate afin que celle-ci nourrisse le Poumon.
- Guillaume 1995 : *Shidou* harmonise le *Qi*, élimine l'Eau, perméabilise les trois Foyers. Selon le Bian que xin shu, *Shidou* conduit le *Qi* authentique de la Rate.
- Laurent 2000 : fait descendre les plénitudes de nourriture, traite la Rate et le Rein *xu* (faible) qui ne peuvent ni transformer, ni transporter, élimine l'eau (épanchements), soulage les douleurs intercostales.

4. Techniques de stimulation

Acupuncture	Moxibustion	Source
Piquer obliquement à 0,5-0,8 distance	Cautériser 3-5 fois, chauffer 5-15 minutes	Roustan 1979
Selon Tong ren, puncturer à 0,4 distance	Selon Tong ren , appliquer 5 cônes de moxa	Zhen jiu ju ying (Guillaume 1995)
Puncture inclinée entre 0,3 et 0,5 distance de profondeur	Cautérisation avec 3 à 5 cônes de moxa, moxibustion pendant 5 à 10 minutes	Guillaume 1995
Piqûre oblique ou piqûre à plat vers l'extérieur, de 0,5 à 0,8 *cun*	Moxas : 3 ; chauffer 10 mn	Laurent 2000

Sensation de puncture

Sécurité

- Interdiction de piquer profondément (Roustan 1979, Guillaume 1995).
- Yi xue ru men interdit la puncture et les moxas sur ce point (Guillaume 1995).
- Ma YC, Peng CT, Huang YC, Lin HY, Lin JG. The Depths From Skin To The Major Organs At Chest Acupoints Of Pediatric Patients. Evid Based Complement Alternat Med.2015. [184252]

Background. Acupuncture is applied to treat numerous diseases in pediatric patients. Few reports have been published on the depth to which it is safe to insert needle acupoints in pediatric patients. We evaluated the depths to which acupuncture needles can be inserted safely in chest acupoints in pediatric patients and the variations in safe depth according to sex, age, body weight, and body mass index (BMI). Methods. We retrospectively studied computed tomography (CT) images of pediatric patients aged 4 to 18 years who had undergone chest CT at China Medical University Hospital from December 2004 to May 2013. The safe depth of chest acupoints was directly measured from the CT images. The relationships between the safe depth of these acupoints and sex, age, body weight, and BMI were analyzed. Results. The results demonstrated significant differences in depth among boys and girls at KI25 (kidney meridian), ST16 (stomach meridian), ST18, SP17 (spleen meridian), SP19, SP20, PC1 (pericardium meridian), LU2 (lung meridian), and GB22 (gallbladder meridian). Safe depth significantly differed among the age groups ($P < 0.001$), weight groups ($P < 0.05$), and BMI groups ($P < 0.05$). Conclusion. Physicians should focus on large variations in needle depth during acupuncture for achieving optimal therapeutic effect and preventing complications.

5. Indications

Classe d'usage	-	point secondaire

5.1. Littérature moderne

- Nguyen Van Nghi 1971 : hypocondralgie
- Roustan 1979 : Névralgie intercostale, rétention d'urine, gastrite (... douleur et distension de la poitrine et de l'hypochondre... : Pékin).
- Guillaume 1995 : toux avec dyspnée, obstruction au niveau du diaphragme avec vomissement, sensation de gonflement du thorax et des flancs, gastralgie, ballonnement abdominal avec œdème ; les névralgies intercostales, bronchite chronique.

5.2. Littérature ancienne

- Qian jin yao long : borborygmes de la région diaphragmatique avec bruit d'eau, tension du thorax et des flancs (Guillaume 1995).

- Bian que xin shu : accès fébrile de la Rate-*nue pi* (affection chronique de la Rate). Ictère ou teint brunâtre, vomissement précoce, douleur incessante des flancs (Guillaume 1995).
- Ishimpo : sensation de tension dans le thorax et au niveau des espaces intercostaux ; grondement au niveau du diaphragme, accompagné souvent d'un bruit d'eau (Guillaume 1995).
- Zhen jiu ju ying : sensation de plénitude et de distension thoracique, borborygmes intenses de la région diaphragmatique avec présence de bruit d'eau, douleur de la région diaphragmatique (Guillaume 1995).
- Yi xue ru men : distension du thorax et des flancs, borborygmes importants au niveau de l'épigastre (Guillaume 1995).
- Da cheng : reprend intégralement la citation du Zhen jiu ju ying (Guillaume 1995).
- Xun jing : syndrome des glaires et des phlegmes, accumulation des aliments, obstruction au niveau de la région diaphragmatique, vomissement (Guillaume 1995).
- Lei jing tu yi : plénitude et distension du thorax, toux avec crachats et reflux de *Qi*, difficulté à boire, présence de bruits d'eau sous le diaphragme (Guillaume 1995).

5.3. Associations

Indication	Association	Source

5.4. Revues des indications

6. Etudes cliniques et expérimentales

6.1. Dépression et Ni de la Rate

- Kespi JM. Tian Jing (10TR) et Yu Tang (18VC) pour depression , puis Shi Dou (17RT) pour Ni de la Rate. Revue Francaise d'Acupuncture. 2002;110:67. [109146].

From:
https://www.ebm.wiki-mtc.org/ - **Encyclopédie des sciences médicales chinoises**

Permanent link:
https://www.ebm.wiki-mtc.org/doku.php?id=acupuncture:points:points%20des%20meridiens:rate:17rte

Last update: **03 Feb 2022 14:36**