Table des matières

1. Dénomination 1
1.1. Traduction 1
1.2. Origine 2
1.3. Explication du nom 2
1.4. Noms secondaires 2
1.5. Translittérations 2
1.6. Code alphanumérique 2
2. Localisation 2
2.1. Textes modernes 2
2.2. Textes classiques 3
2.3. Rapports et coupes anatomiques 3
2.4. Rapports ponctuels 3
3. Classes et fonctions 3
3.1. Classe ponctuelle 3
3.2. Classe thérapeutique 3
4. Techniques de stimulation 4
5. Indications 4
5.1. Littérature moderne 4
5.2. Littérature ancienne 5
5.3. Associations 5
5.4. Revues des indications 5
6. Etudes cliniques et expérimentales 5
6.1. Cervicalgie 5
6.2. Lombalgie 6
6.3. IRM 6

6IG Yanglao 养老［養老］

prononciation yanglao.mp3

Articles connexes : - 5IG - 7IG - Méridien

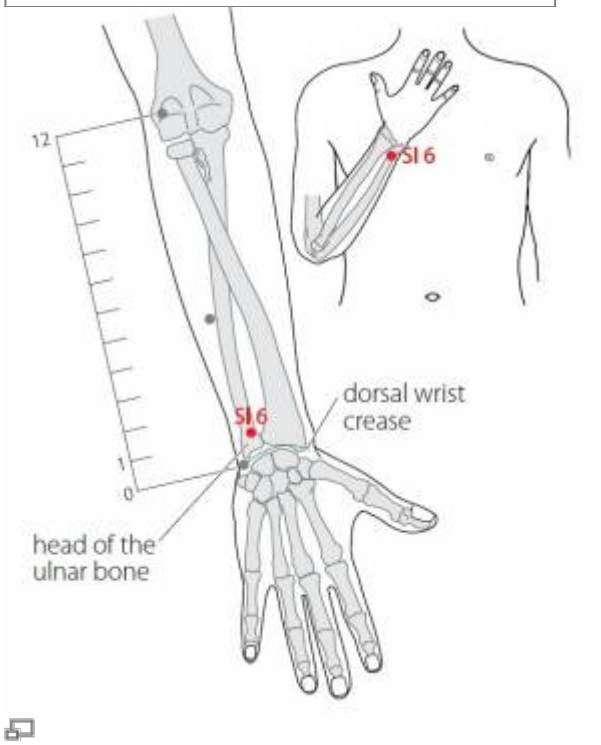

WHO 2009

1. Dénomination

1.1. Traduction

养老 **yǎnglǎo**	Nourrir la vieillesse (Chamfrault 1954, Laurent 2000) Aide aux vieillards (Soulié de Morant 1957) Nourrir les vieillards (Nguyen Van Nghi 1971) Qui prend soin de la vieillesse (Pan 1993) Soutient le vieux (Lade 1994)

- Zhou Mei-sheng 1984 : *yang* provide for; support *lao* old; the old.
- *Yǎng* : entretenir, nourrir, prendre soin de (Pan 1993), (Ricci 5652) : nourrir, élever, engendrer, enfanter, éduquer, former, cultiver (Guillaume 1995); conduire *shou* (en tenant par la main) les ovins *yang*. La main est remplacée par le sème de nourriture. Les graphies plus, récentes conserveront le sème de nourriture et les sens seront étendus vers : nourrir ; enfanter ; élever enfants ou animaux ; éduquer, cultiver... (Laurent 2000).
- *Lǎo* : âgé, vieillesse (Pan 1993), (Ricci 2969) : vieux, âgé, vénérable, expérimenté, ancien (Guillaume 1995); vieillard avec coiffe s'appuyant sur une canne. La partie haute du caractère évolue vers l'image d'un végétal qui pousse au-dessus d'un homme courbé, alors que la partie inférieure intègre le sème de l'homme renversé (mort, transformation) comme pour indiquer que le personnage pousse à l'envers ; cette involution, c'est la vieillesse, d'où les sens : vieux, âgé, vieillir ; vénérable ; expérimenté, qui en sait long, versé dans ; vieux, ancien, invétéré... (Laurent 2000).

1.2. Origine

- Jia yi jing (Guillaume 1995).

1.3. Explication du nom

- Zhou Mei-sheng 1984 : *Yanglao* providing for the old; keeping the old healthy. This point has the function of improving eyesight, vitalizing bones and muscles, it is used to treat the diseases of the old caused. by insufficiency of Yang energy.
- Pan 1993 : Le nom « Qui prend soin de la vieillesse » vient de l'effet thérapeutique qui s'exerce à la puncture de ce point.
- Lade 1994 : le nom fait référence à la propriété qu'a ce point de revitaliser le *Qi* dans les articulations et les tendons, où l'obstruction du *Qi* se produit souvent chez les personnes âgées.
- Laurent 2000 : ce point possède une action revitalisante sur les tissus qui vieillissent, il accroît le *yang* ; ici encore on trouve un jeu de mot entre le *yang* de nourrir et l'énergie *yang* revitalisée par ce point.

1.4. Noms secondaires

1.5. Translittérations

- Ian lao, Lang-lao (fra)
- (eng)
- Duong lao (viet)

1.6. Code alphanumérique

- IG6, 6IG (Intestin grêle)
- SI6 (Small Intestine)

2. Localisation

2.1. Textes modernes

- Nguyen Van Nghi 1971 : Au bord interne de l'avant-bras, dans un creux à une distance au-dessus de la styloïde cubitale.
- Roustan 1979 : Le coude étant fléchi, la paume de la main dirigée vers la poitrine, le point se trouve sur le bord radial de la gouttière qui se forme au-dessus et en arrière de l'apophyse styloïde cubitale.
- Deng 1993 : Sur le bord cubital de la face dorsale de l'avant-bras, dans la dépression située au-dessus et sur le bord radial de l'apophyse du cubitus.
- Pan 1993 : dans un creux au-dessus et en arrière de l'apophyse styloïde cubitale (côté radius). Pour le localiser, il suffit d'amener l'avant-bras en flexion devant le thorax, la paume de la main tournée vers le bas. On pose un doigt sur l'apophyse styloïde du cubitus et on tourne la paume de la main vers la poitrine. À ce moment, le doigt glisse dans une fente et se trouve exactement

sur le point.
- Guillaume 1995 : Le coude fléchi et la paume tournée vers la poitrine, il est situé dans le sillon du côté radial du processus styloïde de l'ulna.
- Laurent 2000 : dans le sillon du côté radial de l'apophyse styloïde cubitale, juste en dehors du tendon du muscle cubital postérieur, lorsque l'avant-bras est fléchi et la paume de la main posée sur la poitrine, la dépression est perceptible lors de la mise en supination de la main.
- WHO 2009: On the posteromedial aspect of the forearm, in the depression radial to the head of the ulnar bone, 1 B-*cun* proximal to the dorsal wrist crease. Note: With the palm facing downwards, press the highest point of the head of ulnar bone with a finger, and then turn the palm towards the chest; SI6 is located at the cleft between the bones where the finger slides.

Items de localisation

2.2. Textes classiques

- Jia Yi, etc. : Dans le creux qui se forme au-dessus de l'apophyse du cubitus, dans la dépression située à 1 *cun* en arrière du poignet (Deng 1993).
- Ju Ying, etc. : En avant de l'apophyse du cubitus, ou dans la dépression située à 1 *cun* en arrière du poignet (Deng 1993).
- Xun Jing : A 1,5 *cun* en arrière de *Yanggu* (IG5) (Deng 1993).
- Ji Cheng : A 1,5 *cun* de *Yanggu* (IG5) et sur le bord externe du cubitus (Deng 1993).
- Remarque (Deng 1993) : Un creux se forme au-dessus de l'apophyse du cubitus lorsque l'avant-bras est en supination. Le creux se trouve à peu près à 1 *cun* au-dessus du poignet, ou encore à une distance variant entre 1,2 et 1,5 *cun* de *Yanggu* (IG5). Actuellement, on localise ce point dans la dépression située au-dessus et sur le bord radial de l'apophyse du cubitus (lorsque la paume est placée face à la poitrine. La description donnée dans Ju Ying n'est pas exacte.

2.3. Rapports et coupes anatomiques

- Roustan 1979 : Ramus carpeus dorsalis de l'artère ulnaris, nerf cutaneus antebrachii lateralis.
- Guillaume 1995 : Artère interosseuse postérieure, veine basilique, branche dorsale de l'artère ulnaire. Nerf cutané postérieur de l'avant-bras, branche dorsale du nerf ulnaire.

2.4. Rapports ponctuels

3. Classes et fonctions

3.1. Classe ponctuelle

- Nguyen Van Nghi 1971 : Point « Tsri » à puncturer dans les troubles de l'énergie de l'intestin grêle, causés par l'arrêt de la circulation.
- Point *Xi* de *Shoutaiyang* (Roustan 1979).

3.2. Classe thérapeutique

- Roustan 1979 : Traite les « tendons » '', fait communiquer les *Luo*, éclaircit les yeux. « Tendon »

signifie « contractilité musculaire » dont il est le symbole. Il veut aussi dire « muscle » dont il représente l'activité. Le corps musculaire, lui, est considéré comme « chair » par la tradition.
- Laurent 2000 : disperse la chaleur, élimine l'humidité, revitalise les os, les tendons et les muscles, améliore la vue.

4. Techniques de stimulation

Acupuncture	Moxibustion	Source
Piquer vers 6MC à 1-1,5 distance	Cautériser 3 fois, chauffer 5-10 minutes	Roustan 1979
Selon Tong ren, puncturer à 0,3 distance	Selon Tong ren appliquer 3 cônes de moxa	Zhen jiu ju ying (Guillaume 1995)
Puncture perpendiculaire ou inclinée entre 0,3 et 0,5 distance de profondeur	Cautérisation avec 3 à 5 cônes de moxa, moxibustion pendant 5 à 10 minutes	Guillaume 1995
Piqûre perpendiculaire ou oblique de 0,5 à 0,8 *cun*	Chauffer 15 mn	Laurent 2000

Sensation de puncture

- Roustan 1979 : sensation de gonflement dans la main.

Sécurité

5. Indications

Classe d'usage	★	point courant

5.1. Littérature moderne

- Nguyen Van Nghi 1971 : arthralgie du membre supérieur, scapulalgie, céphalées occipitales, torticolis, hémiplégie.
- Roustan 1979 : Douleurs articulaires des membres supérieurs, douleur scapulaire, paralysies, maladies des yeux, lombalgie, hernie. Faiblesse des bras, troubles visuels.
- Pan 1993 : aide à soulager les maux de la vieillesse : affaiblissement de la vue, douleurs lombaires, douleurs des épaules, etc.
- Lade 1994 :
  - Décontracte les tendons et est bénéfique pour les articulations. Indications : hémiplégie, raideur du cou, arthrite du membre supérieur, lombalgie aiguë ou limitation de la mobilité des lombes, douleur de l'épaule et du dos, et douleur de l'épaule, du bras et du coude.
  - Éclaire les yeux. Indications : vision trouble, douleur sourde de l'œil, yeux enfoncés et sensation de lourdeur des yeux.
  - Effet local : douleur du coude et de l'avant-bras.
- Guillaume 1995 : Vue trouble, douleur de la face externe du poignet et du bras, rougeur et enflure du coude, lassitude et parésie de la région scapulo-dorsale, lombalgie, impossibilité de fléchir ou de tendre le poignet, hoquet.

5.2. Littérature ancienne

- Jia yi jing : « Douleur de l'épaule à type de brisure, douleur du bras à type d'arrachement, impossibilité de mobiliser le poignet » (Guillaume 1995).
- Ishimpo : Douleur de l'épaule à type de brisure ; douleur de l'omoplate à type d'arrachement ; impossibilité de relever ou de fléchir la main (Guillaume 1995).
- Tong ren : « Trouble de la vue » (Guillaume 1995).
- Yu long jing : « Raideur douloureuse scapulo-dorsale, douleur oculaire » (Guillaume 1995).
- Zhen jiu ju ying : lassitude et douleur de l'épaule et du bras, douleur de l'épaule à type de cassure, douleur du bras à type d'arrachement, impossibilité de lever et d'abaisser le membre supérieur, vue trouble » (Guillaume 1995).
- Yi xue ru men : « Contracture de la main et douleur de l'épaule, vue qui se trouble » (Guillaume 1995).
- Da cheng : Reprend intégralement la citation du Zhen jiu ju ying (Guillaume 1995).
- Xun jing : « Gonflement et rougeur de la face » (Guillaume 1995).
- Lei jing tu yi : « Lassitude et douleur de l'épaule et du bras, l'épaule est comme cassée, le bras comme arraché, impossibilité de lever et de baisser le bras, vue trouble. » « Lombalgie avec pesanteur, impossibilité de se retourner, difficulté à s'asseoir et à se relever, contracture des tendons du pied avec *Bi*, impossibilité de le fléchir ou de l'étendre » (Guillaume 1995).

5.3. Associations

Indication	**Association**	**Source**
Vue trouble	**6IG** + 10V	Bai zheng fu (Guillaume 1995)
Hoquet	**6IG** + 6MC	Roustan 1979, Shanghai zhen jiu (Guillaume 1995)
Affections de l'articulation scapulaire	**6IG** + diriger l'aiguille vers 6MC	Roustan 1979
Lassitude et douleur des lombes et des genoux	**6IG** + 30VB + 34VB + 60V + 62V	Lei jing tu yi (Guillaume 1995).

5.4. Revues des indications

6. Etudes cliniques et expérimentales

6.1. Cervicalgie

- Lin Yingchun. Observations on the Therapeutic Effect of Acupuncture at Jiaji and Yanglao Points in the Treatment of 138 Cases of Cervical Spondylosis (Neurodokon Type).(Abstract). Second National Symposium on Acupuncture and Moxibustion,Beijing. 1984;:74. [2858].
- Wang Dengqi. Seventy-Five Cases of Stiff Neck Treated by Acupuncture at Acupoint Yanglao (SI 6). Journal of Traditional Chinese Medicine. 1994;14(4):269-71. [48990]. Traduction italienne : Wang Dengqi. Tratamiento de 75 casos de tortícolis mediante acupuntura en Yanglao. Rivista de la Medicina Tradicional China. 1995;5(2):7-9. [136265].

6.2. Lombalgie

- Dong Shuhua. Acupuncture of Yanglao (S.I.6) Point in the Treatment of Lumbar Pain. Journal of Traditional Chinese Medicine. 1982;2(2):124. [2498].

  Le point Yanglao est le point Xi de l'intestin grêle, les points Xi sont utililisés en cas d'urgence. La lombalgie siège au niveau du méridien de la vessie (Tai Yang du pied) qui est en relation avec le méridien de l'intestin grêle (Tai Yang de la main). Le point est piqué en direction du coude à une profondeur de 2 à 3 cm. Manipulation forte durant 3 minutes. Utiliser d'abord le point homolatéral à la douleur, en cas d'échec utiliser le point controlatéral. Dans 38 cas sur 43, disparition totale de la douleur et de la limitation du rachis après 5 à 10 minutes de traitement.

- Zheng Guan-Li. Acupuncture at Yanglao for Acute Lower Back Sprain: A Report of 35 Cases. International Journal of Clinical Acupuncture. 1998;9(4):427-8. [68215].

  Acute lumbar sprain is a clinically common disease. Since 1967 the author has treated 35 cases by acupuncture at the Yanglao (SI 6) point and achieved a fairly good effect. This paper is a report of his work in this area.

- Ma Bo-Hua. Acupuncture at Yanglao for Acute Low Back Sprain: A Report of 50 Cases. International Journal of Clinical Acupuncture. 1998;9(4):429-30. [68216].

  Acute lumbar sprain in TCM pertains to the category of sudden sprain in the lumbus, referring to an acute soft tissue contusion. This condition is often seen in the clinic. The author has observed 50 such cases and has treated them by needling Yanglao (SI 6) with satisfactory results. This paper is a brief report of the author's work.

- Zhang Lin-Chang. Puncturing Yanglao and Xiajie in Treating Acute Sprain: An Observation of 225 Cases. International Journal of Clinical Acupuncture. 1999;10(1):85-7. [70223].

  For the past 30 years, we used an ancient regimen by needling the points of Yanglao and Xiaojie to treat 225 cases of acute sprain, and obtained satisfactory results. This paper is a report of this treatment.

- Gourion A et al. Acupuncture du point Yanglao (6 IG) dans le traitement de la douleur lombaire. Revue Francaise de MTC. 1994;163:151-2. [82816].

6.3. IRM

- Chen SJ, Liu B, Fu WB, Wu SS, Chen J, Ran PC. [A FMRI Observation on Different Cerebral Regions Activated by Acupuncture of Shenmen (HT 7) and Yanglao (SI 6)]. Acupuncture Research. 2008;33(4):267. [151052].

  OBJECTIVE: To observe the influence of acupuncture of Shenmen (HT 7) and Yanglao (SI 6) on neuro-images in different cerebral regions in volunteer subjects. METHODS: Twelve healthy young volunteer participants were enrolled in this research. fMRI scans were taken in random order in a block design (one for baseline and two for acupuncture stimulations). During stimulation phase, an acupuncture needle inserted in right HT7 or S16 was twirled at an angle of 180 degrees and a frequency of about 1.5 Hz for 35. 6 ms. Main parameters for fMRI were TR/TE/FA = 3560 ms/50 ms/90 degrees. Acupuncture sensations were evaluated by means of visual analog scale (VAS). The collected images were analyzed by using SPM 2 for exploring inter-group differences in blood oxygen level dependent (BOLD) responses. RESULTS: When manipulating the needle, both the operator and the subject had a feeling of Deqi. Increases in BOLD signal (group analysis, corrected, 0.05, K > or =10) were found mainly in right postcentral gyrus of frontal lobe (BA 2, BA 1, BA 43), left inferior frontal gyrus (BA 47), secondarily, in the right inferior parietal lobule (BA 40), right inferior frontal gyrus (BA 44), left superior temporal gyrus (BA 22) and right insula (BA 40) after acupuncture at HT7; and chiefly in left inferior parietal lobule (BA 40), right inferior frontal gyrus (BA 45, BA 46), secondarily in the left middle temporal gyrus and inferior temporal gyrus (BA 37) as well as the left superior frontal gyrus (BA 10) after acupuncture of S16. CONCLUSION: Acupuncture of HT7 and SI6 elicite

different BOLD responses in some related cerebral regions.

From:
https://www.ebm.wiki-mtc.org/ - **Encyclopédie des sciences médicales chinoises**

Permanent link:
https://www.ebm.wiki-mtc.org/doku.php?id=acupuncture:points:points%20des%20meridiens:intestin%20grele:6ig

Last update: **03 Feb 2022 14:38**